Ueber Graviditäts- und Altersveränderungen der Vaginalschleimhaut.

Mit 2 Tafeln.

Inaugural-Dissertation

zur

Erlangung der Doktorwürde

in der

gesamten Medizin

verfasst und einer

hohen medizinischen Fakultät

der

Kgl. Bayer. Ludwig-Maximilians-Universität zu München

vorgelegt von

Maurice Favarger,
Medizinalpraktikant aus Neuchâtel.

□ □ □

München 1913.
K. Hof-Buchdruckerei KASTNER & CALLWEY in München.

Ueber Graviditäts- und Altersveränderungen der Vaginalschleimhaut.

Mit 2 Tafeln.

Inaugural-Dissertation

zur

Erlangung der Doktorwürde

in der

gesamten Medizin

verfasst und einer

hohen medizinischen Fakultät

der

Kgl. Bayer. Ludwig-Maximilians-Universität zu München

vorgelegt von

Maurice Favarger,
Medizinalpraktikant aus Neuchâtel.

□ □ □

München 1913.
K. Hof-Buchdruckerei KASTNER & CALLWEY in München.

Gedruckt mit Genehmigung der medizinischen Fakultät der Universität München.

Referent: Geh. Hofrat Prof. Dr. Döderlein.

Meiner Mutter!

Digitized by the Internet Archive
in 2026

https://archive.org/details/IA41548309_0114

Anatomie.

Die zirka zwei Millimeter dicke Vaginalwand besteht erstens aus einer äußeren Faserhaut (Tunica adventitia), zweitens einer Muskellage (Tunica muscularis) und der Tunica propria, welche wieder drittens aus subepithelialem Bindegewebe und viertens Epithelschicht besteht.

Die dünne, weißliche Faserhaut besteht aus lockerem Bindegewebe, welches nach innen etwas derber ist und reichlich elastische Fasern enthält.

In der Tunica muscularis kann man eine äußere und eine innere Schicht erkennen. Die äußere Schicht besteht aus ringförmig angeordneten Fasern. Sie ist so dünn, daß sie in manchen Lehrbüchern, z. B. bei Gebhardt[15]), nicht einmal als konstant angesehen wird. Die viel dickere innere Schicht besteht aus längsgerichteten Fasern glatter Muskulatur. Beide enthalten aber auch schiefe Bündel, welche vom einen in das andere Stratum laufen so daß eine genaue Abgrenzung beider unmöglich ist. Außer diesen Muskelfasern enthält die Muscularis noch zahlreiche Bindegewebs- und sich durchkreuzende elastische Fasern. Die Tunica muscularis entsendet in die Tunica propria und in die Tunica adventitia noch einige Muskelbündel, so daß die Grenze zwischen den drei Schichten keine scharfe ist.

Das subepitheliale Bindegewebe ist sehr reich an feinen Bindegewebsfasern und elastischen Fasern und sehr zellarm. Es ist von zahlreichen kleinen Gefäßen, meist Venen, durchzogen. Es entsendet in das Epithellager sehr verschieden geformte, unverzweigte und verzweigte Papillen, welche nicht immer senkrecht zur Oberfläche verlaufend, im Mikroskop die verschiedensten Formen zeigen. Björkenheim[3]) hat im subepithelialen Bindegewebe der Scheide alle Zellen gefunden, welche Maximow[30]) im normalen Bindegewebe beschrieben hat. Loewenstein[29]) hat in der Vagina als erster Lymphknötchen und auch wahre Lymphfollikel beschrieben.

Der epitheliale Ueberzug der Scheide besteht aus geschichtetem Pflasterepithel. Man kann darin drei Schichten unterscheiden: Auf das basale zylindrische Stratum (eine Reihe sehr regelmäßig pallisadenartig angeordneter zylindrischer Zellen mit länglichovalen, meist sehr gut färbbaren Kernen) folgt eine kubische: das Rete Malpighi, welches aus mehreren Reihen kubischer Zellen mit zahlreichen Fortsätzen, den sog. Stachelzellen, besteht. Die Kerne dieser Stachelzellen sind rund und färben sich nicht so dunkel wie die zylindrischen Zellen; sie sitzen gut zentral und lassen nach allen Seiten ziemlich viel Protoplasma frei, so daß diese Schicht im Mikroskop immer am hellsten erscheint und ein netzartiges Aussehen bekommt. Ueber diesem Rete Malpighi liegt noch eine keratoide Schicht, welche aus einer oder mehreren Reihen flacher, aber meist nicht verhornter Zellen besteht, welche sich mehr rötlich färben.

Dasselbe Epithel überzieht ebenfalls die Portio vaginalis, um in der Gegend des äußeren Muttermundes in das zylindrische Epithel des Uterus überzugehen.

Genau so wie das Bindegewebe in das Epithel Papillen entsendet, entsendet auch das Epithel in das Bindegewebe verschieden geformte Fortsätze, welche je nach der Schnittrichtung sehr verschiedene Gestalt annehmen und deren Zusammenhang mit dem Oberflächenepithel oft im einzelnen Schnitte nicht zu erkennen ist. Solche isolierte Epithelhaufen können, besonders wenn sich aus der Mitte Epithelien losgelöst haben, leicht als Drüsen imponieren.

Die normale Vaginalschleimhaut enthält keine Drüsen. Angeblich können in der Vagina Glandulae aberrantes vorkommen, und zwar entweder Talgdrüsen der Vulva oder Bartholin'sche Drüsen oder Cervixdrüsen. Als Glandulae aberrantes wurden mit Unrecht die Drüsen angesehen, welche von dem von Gartner[14]) zuerst beschriebenen und nach ihm genannten Gang stammen, der nichts anderes ist als der nicht allzu selten beim Weibe persistierende Wolff'sche Gang. Nagel[38–40]) verlegt das Ende dieses Ganges in die Höhe der Portio. Andere, wie Beigel, Dohrn[8]) und van Ackeren[1]) beschrieben solche Reste neben der Scheide bis zum Hymen. Klein[24]) hat in längeren Untersuchungen bei einem $4^1/_2$ Monate alten Mädchen, dann beim Schwein und dann wieder bei mehreren neugeborenen Mädchen den ganzen Verlauf des Wolff'schen Ganges verfolgt und dabei einwandfrei seine Mündung nahe dem

freien Hymenalrand festgestellt. Die von Nagel irrtümlich als Endigung des Wolff'schen Ganges angesehenen Epithelstränge erkannte Klein als Homologa der Samenblase. Dieses Ergebnis wurde durch spätere Untersuchungen anderer Autoren, unter anderem von Robert Meyer[32,33]) bestätigt.

Die von Henle, von v. Preuschen[44]) und von Ruge[48]) beschriebenen und von vielen Autoren bestrittenen Vaginaldrüsen sind meist solche vom Wolff'schen Gang stammende Drüsen. Außerdem hat Robert Meyer[32,33]) noch zwei Sorten von Vaginaldrüsen bei Föten gesehen, eine Art, welche frühen Faltungen der Vaginalschleimhaut ihre Existenz verdankt, und eine zweite, welche aus einem rudimentär gebliebenen Müller'schen Gang stammt. Diese wurde nur ein einziges Mal von ihm beobachtet.

Altersveränderungen der Vaginalschleimhaut.

Johannes Müller[37]) hatte 1830 erkannt, daß die von ihm entdeckten und nach ihm genannten Gänge die Anlagen der Tuben und des Uterus waren. Spätere Untersuchungen von Thiersch, Dohrn[9]), Kölliker[25]), Waldeyer u. A. haben diese Annahme bestätigt und gezeigt, daß auch die Vagina und somit der ganze Vaginaltraktus des Weibes denselben Ursprung haben. Retterer[47]) behauptete aber 1891, daß die Vagina der Säugetiere nur zum Teil aus dem Müller'schen Gang stammt. Sie besteht nach ihm philogene-

tisch aus zwei Abschnitten: ein proximaler oder uteraler, welcher in embryonaler und fötaler Zeit mit Zylinderepithel ausgekleidet ist und vom Müller'schen Gang stammt, und ein distaler oder vulvärer, welcher schon von Anfang an Pflasterepithel trägt und vom Sinus urogenitalis stammt. Das Zylinderepithel des uteralen Teiles bildet sich allmählich zum Pflasterepithel um. Aehnliches haben Tourneux[56]) und Legay beim menschlichen Weibe beschrieben. Nagel ist für die menschliche Vagina einer anderen Ansicht. Er zeigt, daß der Müller'sche Gang schon in frühembryonaler Zeit aus zwei verschiedenen Abschnitten besteht: einem proximalen, mit einem Lumen versehenen und mit Zylinderepithel bekleideten und einem distalen, soliden, welcher mit kubischen Epithelien ausgefüllt ist. Diese Beobachtung wurde u. a. von Amann[2]) nicht bestätigt. Der distale Teil soll die spätere Vagina darstellen. Nach dieser Auffassung würde also die Vagina beim Menschen ganz aus den Müller'schen Gängen stammen, während aus dem Sinus urogenitalis nur der Introitus vaginae stammen würde. Auf jeden Fall besteht schon im 4.—5. fötalen Monat der ganze Epithelüberzug der Scheide aus dem charakteristischen geschichteten Epithel. Von diesem Moment ab bedingt die starke Wucherung der Papillen unter dem Epithelbelag eine enorme Querfaltung der Innenfläche, welche noch bei Neugeborenen ersichtlich ist. Die langen, dünnen Papillen verzweigen sich vielfach an der Spitze. Von da ab sollen Faltung, Größe der Papillen und Schichtung des Epithels abnehmen. Bei der

erwachsenen Frau sind die Faltungen auf die Columnae beschränkt und die Papillen niedrig. Bei der Greisin sind die Papillen meist vollständig geschwunden und das Epithel sehr niedrig. Dennoch sieht man mitunter bei alten Frauen sehr hohes Vaginalepithel und reichliche Papillen. Nach Pretti[43]) ist die Abnahme an Größe und Zahl oder das völlige Verschwinden der Papillen nicht ausschließlich eine Folge des hohen Alters und der häufigen Kohabitation, sondern findet sich auch in jugendlichen Vaginen. Die Größe der Papillen ist z. T. abhängig von dauernder Dehnung der Vagina oder ungewöhnlichen Kontraktionen im Momente des Todes. Tunica propria und Tunica muscularis nehmen ebenfalls im Alter an Dicke ab.

Die elastischen Fasern sollen im Alter verschwinden, so daß die Scheide eng und dünnwandig wird, ihre Elastizität einbüßt und leicht brüchig wird. Diese Ansicht Obermüllers[41]) ist in vielen Lehrbüchern vertreten, unter anderm in Fritsch' „Krankheiten der Frauen". Zum gegenteiligen Ergebnis kommt Schenk[50, 51]), dessen Ansicht auch im „Atlas der normalen Histologie der weiblichen Geschlechtsorgane" von Franz Moraller und Erwin Hoehl[35]) vertreten ist. Nach Schenk's Untersuchungen soll das elastische Gewebe der Scheide im Alter nicht schwinden, sondern sich stark vermehren. Auch sollen lange Dehnungen (Prolaps) eher eine Vermehrung des elastischen Gewebes bewirken, die elastischen Fasern zeigen bei alten Individuen die auch in anderen Organen typischen Veränderungen, besonders Verdickung und Zerbröckelung,

während ihr Tinktionsvermögen unverändert bleibt. Nach Björkenheim nimmt das elastische Gewebe der Vagina sowie der Cervix gewöhnlich mit dem Alter zu und erreicht sein Maximum nach der Menopause. Diese Uneinigkeit der Autoren erklärt sich aus dem verschiedenen Verhalten des elastischen Gewebes im Alter und in der Jugend. Es ist äußerst schwierig, die Menge des elastischen Gewebes in zwei Präparaten zu vergleichen, wenn es im einen (in der jugendlichen Vagina) als sehr dünne und stark untereinander verflochtene Fasern vertreten ist, im anderen hingegen (in der alten Vagina) aus viel dickeren und weniger intim verflochtenen Fasern besteht, so daß ich beim Vergleichen der zwei Bilder, welche Moraller und Hoehl in ihrem Buche zeigen, eher zu einer ihrer Auffassung entgegengesetzten Ansicht kommen könnte.

Schwangerschaftsveränderungen der Vaginalschleimhaut.

Die Vaginalschleimhaut ist periodischen Umwandlungen unterworfen, welche bei verschiedenen Tierarten sehr verschieden ausgeprägt sind und in der Hauptsache von den periodischen Verschiedenheiten der Geschlechtstätigkeit abhängen.

Das geschichtete Pflasterepithel der geschlechtlich tätigen Zeit (Brunst) verwandelt sich in den geschlechtlichen Ruhezeiten in ein Zylinderepithel. Dieser zuerst von Retterer[47]) beschriebene, dann von Lataste[28]), Moreau[36]), Salvioli[49]) und Koenigstein[4]) studierte

Rhythme vaginal geht so vor sich, daß die oberen geschichteten, flachen Lagen sich abschuppen bis zum völligen Abdecken der tieferen, zylindrischen Lagen. Daraufhin schichtet sich das Epithel wieder, indem unter den zylindrischen Zellen andere nachwachsen und das ältere, hinaufrückende Epithel sich abflacht, so daß in der folgenden geschlechtlichen Zeit wieder das charakteristische mehrschichtige Pflasterepithel die Scheide bekleidet. Die Trächtigkeit beeinflußt den Rhythme vaginal insofern, als sie die geschlechtliche Ruhezeit verlängert und dadurch die in dieser Zeit sich abspielende anatomische Umwandlung steigert.

Der Vorgang ist am ausgeprägtesten bei Nagern, ganz besonders bei den Simplicidentaten, bei welchen Tieren man in der geschlechtlichen Ruhezeit wahre Flimmerepithelzellen finden kann, während in der Brunst ein verhorntes geschichtetes Epithel der Scheide bekleidet. Bei Huftieren und Carnivoren ist der Vaginalrhythmus nicht so extrem. Beim menschlichen Weibe, welches physiologisch keine solche geschlechtliche Ruhezeit kennt, scheint dieser Rhythme vaginal noch angedeutet zu sein. Scheiden doch manche Frauen vor den Menses eine rahmige, weiße, nicht fadenziehende Flüssigkeit aus, die mikroskopisch aus Plattenepithelien besteht, welche sich morphologisch zweifellos als Scheidenepithelien erkennen lassen. Dieser mehr oder weniger pathologische Prozeß wird in der Schwangerschaft physiologisch: Bumm[7]) sagt in seinem Lehrbuch, daß sich in der Schwangerschaft reichlicher als sonst in den Buchten des Scheidenrohres abgestoßene

Epithelmassen ansammeln. Hofbauer[19]) hat bei drei Schwangeren unter acht in der Scheide Zylinderepithel gefunden. Robert Meyer glaubt diese Beobachtung als postmortale Erscheinung erklären zu müssen. Ich kann mich dieser Meinung Robert Meyers nicht anschließen, zeigt uns doch die Zeichnung von Hofbauer ein deutliches mehrschichtiges Zylinderepithel, dessen Zellen auch in den obersten Lagen zylindrisch sind. Ein postmortal abgeschupptes normales Vaginalepithel könnte doch nur entweder mehrschichtig mit oberen kubischen Zellen, oder einreihig zylindrisch sein, wie ich es bei manchen, besonders von septischen Leichen stammenden Vaginen habe sehen können. Zugeben muß ich, daß mir das Verhältnis 3 : 8 für eine, wenn auch mögliche, doch sicher seltene Erscheinung, sehr hoch vorkommt.

Die mikroskopisch nachweisbare Schwangerschaftsveränderung der menschlichen Scheide besteht in Durchtränkung, Oedem und Gefäßerweiterung. Die Runzeln werden ausgesprochener und die Papillen schwellen an. Die muskulären Elemente der Wandung vergrößern und vermehren sich. Die Massenzunahme der Schleimhaut führt zu vermehrter Faltenbildung, und die Hypertrophie der Papillen bedingt ein leicht granuläres Aussehen und Gefühl der Scheidenwand. Die venösen Plexus schwellen mächtig, die Venen selbst sind erweitert. Eine nennenswerte Zunahme des elastischen Gewebes, wie sie Obermüller beschreibt, habe ich nicht sehen können. Die von Schenk beschriebene Verkürzung und Zerbröckelung der elastischen Fasern habe ich in der

Vagina einer schwangeren und in der einer im Puerperium verstorbenen Frau gefunden. Außerdem in mehreren Vaginen von puerperalen Frauen, welche ich wegen starker septischer Veränderungen des Epithels in dieser Arbeit nicht beschrieben habe.

Beschreibung der Präparate.

Die meisten Präparate wurden mir von Herrn Professor Klein aus seiner sehr reichen Sammlung zur Verfügung gestellt. Es wurden aus dieser Sammlung nur solche Präparate genommen, die nach der Anamnese als einwandfrei normal angesehen werden konnten. Sämtliche Präparate wurden sofort nach der Operation in 50prozent. Alkohol konserviert, dann in Alkohol von steigender Konzentration gehärtet und in Paraffin eingebettet. Die Färbung war immer Hämatoxylin-Eosin. Von diesen Präparaten habe ich einige gelegentlich meines Aufenthaltes in der Gynäkologischen Poliklinik selbst angefertigt, andere gelegentlich meines Aufenthaltes im Pathologischen Institut. Da ich in der Auswahl der Leichen sehr vorsichtig war, keine nahm, die mehr wie 8 Stunden post mortem zur Sektion kam und septische Leichen von vornherein ausschloß, so konnte ich nur 4 Präparate gewinnen. Bei den aus Leichen stammenden Präparaten werde ich einen entsprechenden Vermerk anfügen.

1. Präparat: Das Präparat stammt von einem 19 cm langen Fötus. Es ist ein Querschnitt durch den mittleren Teil der Vagina. Das sehr

hohe Epithel erreicht stellenweise eine Dicke von ca. 1 mm. Es ist von sehr zahlreichen, spitzen, zum Teil verzweigten Papillen durchsetzt und in großen Falten zusammengelegt. Im subepithelialen Bindegewebe finden sich zahlreiche kleine Blutgefäße und einige kleine Lymphfollikel und außer den Epitheleinsenkungen auch einige Epithelinseln. Bei schwacher Vergrößerung lassen sich im Epithel nur zwei Schichten erkennen, die blau gefärbte Zylinderschicht und die bedeutend hellere Stachelzellenschicht. Deckepithelschicht hebt sich keine von den Stachelzellen ab. Bei stärkerer Vergrößerung erscheint das subepitheliale Bindegewebe verhältnismäßig reich an spindelförmigen Kernen. Die Anordnung der Fasern ist unregelmäßig netzartig. Das Epithel ist nur an ganz wenigen Stellen durch die Schnittrichtung quer getroffen, so daß die Zylinderschicht meist mehrreihig erscheint. Die Zylinderepithelien gehen nicht ganz scharf in die kubischen Epithelien über. Die Stachelzellenschicht besteht aus sehr breiten kubischen Zellen mit runden, zentralen Kernen, welche sich nach der Oberfläche zu nur wenig abflachen, so daß nur an einzelnen Stellen eine mehr rötlich gefärbte keratoide Schicht durch ganz abgeflachte Zellen angedeutet ist.

2. Präparat: Von einem 5 Monate alten Fötus. Es ist ein Querschnitt durch den oberen Teil der Vagina. Das sehr hohe Epithel erscheint wieder stark gefaltet und enthält zahlreiche spitze, verzweigte und nichtverzweigte Papillen und senkt sich vielfach in das Bindegewebe ein. Man kann daran wieder nur zwei Schichten erkennen: Zy-

linder- und Stachelzellenschicht. Das Bindegewebe ist sehr reich an kleinen Gefäßen. Lymphfollikel lassen sich darin keine sehen. Bei starker Vorgrößerung besteht letzteres aus sehr feinen, netzförmig angeordneten, meist kernhaltigen Fasern. Das Zylinderepithel zeigt eine regelmäßigere Anordnung wie das vorhergehende Präparat und läßt sich überall als einreihig leicht erkennen. Der Uebergang zwischen Zylinder- und Stachelzellenschicht ist ein sehr scharfer. Die sehr breiten kubischen Epithelien der letzteren flachen sich nach der Oberfläche sehr wenig ab. Keratoide Schicht ist gar keine zu sehen.

3. Präparat: Das dritte Präparat wieder von einem 5 Monate alten Fötus. Es fällt als weniger entwickelt als die vorhergehenden Präparate auf. Es ist ein Längsschnitt durch die ganze Vulva und Vagina. Das Epithel der Vagina hat eine Breite von ca. 0,5 mm, ist stark gefaltet, aber nicht in dem Maße wie die vorhergehenden. Seine Höhe nimmt nach der Vulva zu eher ab. Das Bindegewebe erscheint wieder sehr zahlreich und netzförmig angeordnet, entsendet ins Epithel verhältnismäßig wenig Papillen und enthält keine Epithelzapfen. Die Zylinderschicht des Epithels ist äußerst regelmäßig angeordnet und trennt sich scharf von der Stachelzellenschicht ab. Die großen kubischen Epithelien der Stachelzellenschicht flachen sich nach der Oberfläche kaum ab. Im oberen Teil ist keine keratoide Schicht zu sehen, im unteren eine von dem Rete Malpighi scharf sich abgrenzende rötliche keratoide Schicht aus 1—2 Reihen sehr abgeflachter Epithelien.

Fig. 1. Vaginalschleimhaut eines 6 Monate alten Foetus.
Zeiss Obj. AA. Ok. Huyg 2. K. A. 65.

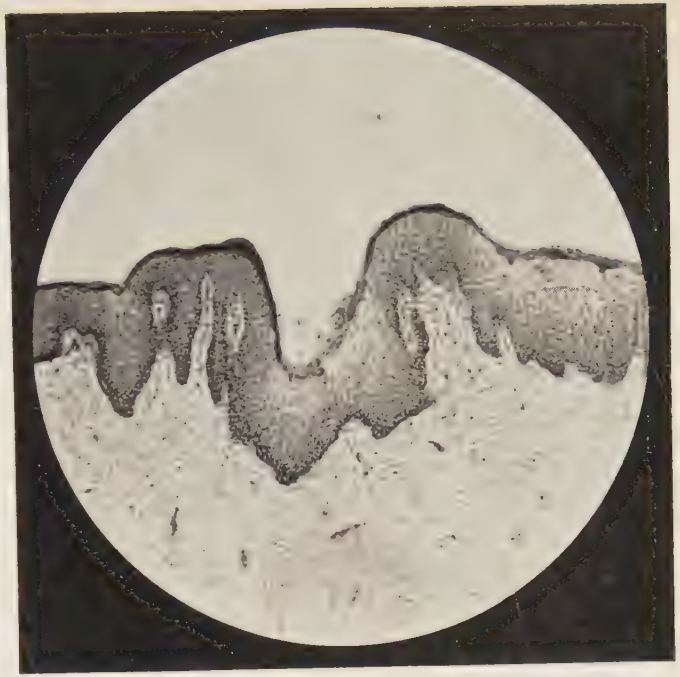

Fig. 2. Vaginalschleimhaut einer geschlechtsreifen Frau (23 Jahre).
Zeiss Obj. AA. Ok. Huyg 2. K. A. 35.

Fig. 3. Vaginalschleimhaut einer 23jährigen graviden Frau im 7. Monat der Gravidität.
Zeiss Obj. AA. Ok. Huyg 2. K. A. 35.

Fig. 4. Vaginalschleimhaut einer senilen Frau (75 Jahre).
Zeiss Obj. AA. Ok. Huyg 2. K. A. 35.

4. Präparat: Von einem 6 Monate alten Fötus. Es ist ein Querschnitt aus der Mitte der Vagina. Es wurde nach van Gieson gefärbt. Das stark gefaltete, sehr breite Epithel erreicht oft eine Höhe von über 1 mm. Es enthält sehr lange, spitze und meist stark verzweigte Papillen. Das sehr kernreiche, netzförmig angeordnete Bindegewebe enthält viele kleine Gefäße und einige kleine Epithelinseln, außerdem einige kleine Lymphozytenanhäufungen, die man aber noch nicht als Lymphfollikel ansprechen kann. Die Zylinderschicht erscheint bei schwacher Vergrößerung als scharfe rötliche Linie, bei starker Vergrößerung besteht sie aus sehr regelmäßig angeordneten Zylinderepithelien mit dunkler gefärbten länglichen Kernen. Die Stachelzellenschicht imponiert als ein weitmaschiges Netzwerk und verdient mit vollem Recht den Namen Rete Malpighi. Nach der Oberfläche flachen sich ihre Epithelien allmählich etwas ab, ohne aber eine keratoide Schicht zu bilden.

5. Präparat: Von einem 6 Monate alten Fötus. Es ist ein Querschnitt durch den mittleren Teil der Vagina. Das Epithel erreicht eine Höhe von fast 2 mm, ist in tiefe Falten gelegt und enthält lange, spitze Papillen, die dennoch weniger verzweigt sind wie beim vorigen Präparat. Das netzförmig angeordnete Bindegewebe ist wieder verhältnismäßig kernreich, enthält sehr zahlreiche kleine Gefäße, aber keine Lymphozytenansammlungen und einige kleine Epithelinseln. Im Epithel lassen sich wieder nur zwei Schichten erkennen, die sehr regelmäßige Zylinderepithelschicht und die helle Schicht der breiten kubischen Stachel-

zellenschicht. Bei starker Vergrößerung läßt sich eine Andeutung von keratoider Schicht erkennen, die aber höchstens aus einer Reihe sehr flacher Zellen besteht.

6. Präparat: Von einem 3 Wochen alten Kinde. Es ist ein Längsschnitt durch die ganze Länge der Vagina. Ich habe es bei der Sektion 6 Stunden post mortem gewonnen. Die Vagina wurde in Formalin gehärtet und in Paraffin eingebettet. Das Epithel erscheint trotz der Ausspannung noch ziemlich gefaltet. Es nimmt von oben nach unten an Dicke gleichmäßig ungefähr um die Hälfte ab. Das kernreiche Bindegewebe ist sehr reich an Gefäßen und enthält deutlich einige Muskelzüge. Es sind keine Epithelinseln, sondern nur sehr breite Epithelzapfen darin zu sehen, deren Zusammenhang mit dem Oberflächenepithel immer sichtbar ist. Das Zylinderepithel zeigt eine sehr regelmäßige Anordnung und ist scharf von der Stachelzellenschicht getrennt. Die Stachelzellenschicht besteht aus großen kubischen Epithelien mit verhältnismäßig großen Kernen, flacht sich nach der Oberfläche etwas ab, ohne aber zur Bildung einer eigentlichen keratoiden Schicht zu kommen.

Die Elastinfärbung desselben Präparates läßt unmittelbar unter der Epithelschicht eine fast ununterbrochene Reihe ganz feiner, gewundener und untereinander stark verflochtener elastischer Fasern erkennen. In der Tiefe des Bindegewebes sind hier und da ganz regellos sehr dünne, untereinander stark verflochtene elastische Fasern sichtbar, welche in der Muskelschicht eine

mehr faserige Anordnung bekommen. Die elastischen Fasern im Endothel der Gefäße sind bedeutend dicker wie die oben beschriebenen.

7. Präparat: Von einem 14 Monate alten Mädchen. Es ist ein Querschnitt durch den mittleren Teil der Vagina. Das nicht sehr hohe Epithel erreicht nur stellenweise eine Höhe von 0,8 mm. Es ist sehr stark gefaltet, enthält einige nicht sehr tiefe Papillen und senkt sich nur an wenigen Stellen kolbenförmig in das Bindegewebe ein. Das Bindegewebe ist ziemlich kernreich, hat eine unregelmäßig netzartige Anordnung und enthält einige kleine Lymphozytenhaufen. Das Epithel besteht nur aus der sehr regelmäßig angeordneten Zylinderschicht und dem überall aus gleichmäßig breiten kubischen Zellen bestehenden Rete Malpighi, so daß keine keratoide Schicht zu sehen ist. Ein höherer Querschnitt desselben Präparates unterscheidet sich dadurch, daß die Epithelschicht dünner ist. Die kolbenförmigen Einsenkungen des Epithels im Bindegewebe sind spitzer geworden.

8. Präparat: Von einem 3 jährigen Kinde. Wurde gelegentlich einer Sektion im Pathologischen Institut 8 Stunden post mortem gewonnen. Die Technik war Formalinhärtung und Celloidineinbettung. Das Epithel hat eine Dicke von 0,3 mm. Es ragt stellenweise in spitzen Fortsätzen tief in das subepitheliale Bindegewebe hinein und enthält einige Papillen. Im lockeren, sehr kernreichen, netzartig angeordneten Bindegewebe finden sich einige Lymphozytenanhäufungen, die als wahre Lymphfollikel angesprochen werden können, und zahlreiche kleine Blutgefäße. Im

Epithel lassen sich nur stellenweise drei Schichten erkennen, an anderen Stellen besteht es nur aus Zylinderepithel und Stachelzellenschicht. Bei starker Vergrößerung ist das Zylinderepithel nur stellenweise sehr regelmäßig angeordnet. An vielen Stellen, wo es offenbar nicht senkrecht duch die Schnittfläche getroffen ist, erscheint es mehrreihig. Die Stachelzellen flachen sich nach der Oberfläche wenig ab und sind nur an einzelnen Stellen durch eine Reihe rötlich gefärbter, flacher, keratoider Epithelien begrenzt.

9. Präparat: Von einer 23jährigen Frau im 7. Monat der Gravidität. Beim ersten Blick in das Mikroskop fällt der außerordentliche Reichtum des Epithels an Papillen auf. Das Epithel hat eine durchschnittliche Dicke von ungefähr 1 mm und ist ziemlich stark gefaltet. Im ziemlich lockeren subepithelialen Bindegewebe erscheinen die kleinen Gefäße stark erweitert. In der Umgebung der letzteren sowie auch sonst im Gewebe zerstreut sieht man zahlreiche ausgetretene Leukozyten. Dieselbe Erscheinung läßt sich in den Papillen sehen. Im Epithel besteht die Zylinderschicht aus langen Zellen mit dunkel gefärbten ovalen Kernen. Ihre Anordnung ist keine sehr regelmäßige. Die unteren Lagen der Stachelzellenschicht haben noch einen ziemlich zylindrischen Charakter, auch sind ihre Kerne ziemlich dunkel gefärbt, so daß der Uebergang zwischen Zylinderschicht und Stachelzellenschicht als ein allmählicher imponiert. In den mittleren Lagen sind die Stachelzellen sehr groß, sie gehen allmählich in eine mehr rötlich gefärbte Lage von flacheren

Zellen über, welche schon flache Kerne zeigen, aber höher sind wie die gewöhnlichen keratoiden Epithelien. Die Oberfläche erscheint teilweise etwas abgeschuppt. Da das Präparat sofort nach der Operation konserviert und mit ganz besonderer Sorgfalt behandelt wurde, ist dieses ein Zeichen, daß das Epithel entschieden leichter zerfetzbar ist wie normal.

Die Elastinfärbung desselben Präparates läßt unmittelber unter dem Epithel ein dünnes Netzwerk von elastischen Fasern erkennen. Dieses Netzwerk ist an einzelnen Stellen unterbrochen und nur durch einzelne stark gewundene kurze elastische Fasern vertreten. Denselben zerrissenen oder gedehnten Eindruck machen auch die elastischen Fasern des Endothels einzelner Gefäße. In der Tiefe sieht man ziemlich gleichmäßig zerstreut einzelne, sehr dünne, gewundene elastische Fasern. Das elastische Gewebe dieser Scheide sieht also teilweise zerrissen aus, aber weder vermehrt noch vermindert.

10. Präparat: Von einer 22jährigen Frau. Das stark gefaltete Epithel ist ziemlich reich an etwas breiten Papillen, wovon einige verzweigt sind. Das noch immer netzförmig angeordnete subepitheliale Bindegewebe bildet etwas flachere Maschen, so daß eine Anordnung parallel zur Oberfläche schon erkennbar ist. Es enthält zahlreiche kleine Gefäße und einige kleine Lymphozytenhaufen. Das Epithel besteht deutlich aus drei Schichten. Die Zylinderschicht zeigt nur stellenweise eine sehr regelmäßige Anordnung und erscheint mehrmals mehrschichtig. Die unteren

Reihen der Stachelzellen sind verhältnismäßig hoch und nicht sehr groß und haben dunkle Kerne, so daß ein allmählicher Uebergang der Lagen häufig erkennbar ist. Darauf folgen sehr breite, mit Fortsätzen versehene Zellen, die ein richtig netzartig aussehendes Rete Malpighi bilden, welches durch allmähliches Abflachen in die rötliche, aus 4—5 Reihen sehr flacher Zellen bestehende keratoide Schicht übergeht.

11. Präparat: Von einer 23jährigen Frau, welche im Puerperium an Eklampsie gestorben ist. Es wurde gelegentlich einer Sektion 8 Stunden post mortem gewonnen. Die Technik war Formalinhärtung und Paraffineinbettung. Das Epithel ragt buchtenförmig vielfach in das subepitheliale Bindegewebe hinein und enthält sehr zahlreiche Papillen. Das subepitheliale Bindegewebe ist ziemlich kernreich, netzförmig angeordnet. Die allgemeine Richtung der flachen Netze parallel zur Oberfläche ist erkennbar. Es ist außerordentlich reich an ziemlich prall gefüllten Gefäßen. Man findet darin viele Epithelinseln, wovon einige als Drüsen imponieren könnten. Im Gewebe zerstreut sieht man viele Leukozyten. Das Epithel besteht aus einer Reihe sehr regelmäßig angeordneter Zylinderzellenschicht, auf welche ohne Uebergang die zahlreichen Lagen der großen Stachelzellenschicht folgen, der sich wieder scharf die aus vier bis fünf Reihen sehr flacher Zellen bestehende keratoide Schicht anreiht.

Die Elastinfärbung desselben Präparates zeigt das unmittelbare subepitheliale elastische Gewebe stark gedehnt und zerrissen, so daß die Fasern an

einzelnen Stellen überhaupt fehlen. In der Tiefe des Bindegewebes sind die elastischen Fasern sehr kurz, aber entschieden stark vermehrt und verdickt.

12. Präparat: Von einer 26jährigen Frau im 6. Schwangerschaftsmonat. Das stark gefaltete Epithel sendet in das subepitheliale Bindegewebe mehrere kolbenförmige, verzweigte Fortsätze und enthält sehr reichlich Papillen. Das subepitheliale Bindegewebe hat eine lockere, netzartige Anordnung und trägt mit seinen reichlichen, etwas gedehnten Gefäßen und den zahlreichen im Bindegewebe ausgetretenen Leukozyten und Lymphfollikeln alle Zeichen der Hyperämie. Das Epithel besteht aus einer sehr regelmäßig angeordneten Cylinderschicht. Die unteren Zellen des Rete Malpighi sind ziemlich klein, vergrößern sich nach der Mitte zu in allen Dimensionen, um sich nach der Oberfläche zu abzuflachen und ohne scharfen Kontrast allmählich in eine keratoide Schicht überzugehen, welche aus gut 10—12 Reihen sehr flacher Zellen besteht.

13. Präparat: Von einer 30jährigen Frau. Das stark gefaltete Epithel ragt mit einigen Zapfen in das subepitheliale Bindegewebe, welche aber bedeutend breiter und flacher sind wie die in den bisherigen beschriebenen Präparaten. Es enthält einige kolbenförmige Papillen. Das sehr gefäßreiche subepitheliale Bindegewebe hat schon teilweise, besonders in den unteren Lagen, eine direkt faserige Anordnung. Das Zylinderepithel zeigt eine sehr regelmäßige Anordnung und besteht aus sehr hohen Zylinderzellen mit ovalen, sehr dunkel gefärbten Kernen. Die 6—7 unteren Reihen

des Rete Malpighi haben keinen richtigen Stachelzellencharakter, sondern bestehen aus kleinen kubischen Epithelzellen. Erst darauf folgt ein Epithel von netzartigem Aussehen, dessen Zellen aber schon bedeutend breiter wie hoch sind, so daß das Netz ein in die Breite gezogenes Aussehen hat. Dieses Rete Malpighi geht dann allmählich in die sehr flache, rötlich gefärbte keratoide Schicht über.

14. Präparat: Von einer 30jährigen Frau. Dieses Präparat zeigt viel Aehnlichkeit mit dem vorhin beschriebenen. Das subepitheliale Bindegewebe ist sehr gefäßreich und hat besonders in den tieferen Lagen einen sehr faserigen Charakter. Die unteren kleinen kubischen Zellen der Stachelzellenschicht sind weniger zahlreich und bestehen aus höchstens 3—4 Reihen, darauf folgen die großen, weniger abgeflachten Zellen des Rete Malpighi, welche wieder ganz allmählich in die keratoide Schicht übergehen.

Bei der Elastinfärbung desselben Präparates besteht das unmittelbar subepitheliale Netz von elastischen Fasern aus ziemlich dicken, aber stark gewundenen und untereinander stark verflochtenen Fasern. In der Tiefe findet man sehr zahlreiche, regellos zerstreute, feine elastische Fasern und stellenweise Konglomerate von sehr dicken Fasern.

15. Präparat: Von einer 33jährigen Frau. Das Epithel ist nicht sehr stark gefaltet, dringt nur mit wenigen und sehr breiten Fortsätzen in das subepitheliale Bindegewebe ein und enthält einige kolbenförmige Papillen. Das subepitheliale Binde-

gewebe hat einen sehr faserigen, straffen Charakter. Im Epithel folgen auf die regelmäßig angeordnete Zylinderschicht 3 Reihen kleiner kubischer Zellen und darauf die eigentlichen großen kubischen Stachelzellen. Die keratoide Schicht besteht aus 6—7 Reihen sehr flacher Epithelien und hebt sich von der Stachelzellenschicht ziemlich deutlich ab.

Die Elastinfärbung ergibt ein unbedingt subepitheliales Netz aus ziemlich dicken Fasern, welche aber weniger isoliert dastehen wie in dem vorigen Präparat und vielfach den Zusammenhang mit den tieferen Fasern zeigen. In der Tiefe ist das subepitheliale Bindegewebe außerordentlich reich und besteht schon aus ziemlich dicken, stark gewundenen und unter sich verflochtenen elastischen Fasern.

16. Präparat: Von einer 34jährigen Frau. Das Epithel ist stark gefaltet, es dringt mit einzelnen, ziemlich breiten Fortsätzen tief in das subepitheliale Bindegewebe ein und enthält dicke, kolbenförmige Papillen. Das subepitheliale Bindegewebe hat einen straffen, faserförmigen Charakter, enthält viele Blutgefäße und einige sehr kleine Lymphozytenhaufen. Dem regelmäßig angeordneten, einreihigen Zylinderepithel folgen 2—3 Reihen kleiner kubischer Zellen, darauf folgen die schon sehr flachen eigentlichen Stachelzellen, denen sich das rötlich gefärbte keratoide Epithel anreiht.

Bei der Elastinfärbung desselben Präparates ist das unmittelbar subepitheliale elastische Netzwerk aus elastischen Fasern nur an ganz vereinzelten Stellen vom in die Tiefe dringenden elastischen

Gewebe getrennt. Das ganze Bindegewebe ist sehr reich an feinen, sehr gewundenen elastischen Fasern.

17. Präparat: Von einer 34jährigen Frau Der sehr dünne Epithelüberzug ist nicht stark gefaltet und dringt nur mit wenigen ganz kurzen Fortsätzen in das subepitheliale Bindegewebe hinein. Die Papillen sind sehr kurz und teilweise nur durch einen wellenförmigen Verlauf der Epithelgrenze angedeutet. Das subepitheliale Bindegewebe hat einen flachen, faserigen Charakter, enthält verhältnismäßig wenig kleine Blutgefäße. Im Epithel ist die Stachelzellenschicht nur stellenweise angedeutet. Auf das Zylinderepithel folgen schon ziemlich flache kubische Zellen, denen sich gleich ein aus 10—15 Reihen Epithelien bestehendes, rötlich gefärbtes keratoides Pflasterepithel anreiht.

18. Präparat: Von einer 34jährigen Frau. Das nicht sehr breite, wenig gefaltete Oberflächenepithel dringt mit zahlreichen spitzen, verzweigten, aber kurzen Fortsätzen in das subepitheliale Bindegewebe hinein und enthält viele kurze, aber spitze Papillen. Das subepitheliale Bindegewebe ist bündelförmig angeordnet, doch verlaufen die einzelnen Bündel nicht mehr parallel zur Oberfläche. Es enthält zahlreiche kleine Gefäße und in den Geweben ausgetretene Lymphozyten. Die Stachelzellenschicht hat an einzelnen Stellen, wo das Epithel etwas breiter in das Bindegewebe eindringt, ihren netzartigen Charakter behalten; an anderen Stellen, wo das Epithel nicht so breit ist, besteht sie aus sehr flachen Epithelien. Die keratoide Schicht schließt das Epithel mit einem roten Saum ab.

19. Präparat: Von einer 35jährigen, an Appendicitis verstorbenen Frau. Es wurde gelegentlich einer Sektion im Pathologischen Institut 8 Stunden post mortem gewonnen. Das aufgespannte Präparat wurde in Formalin gehärtet und in Paraffin eingebettet. Da die Submucosa wenig infiltriert war und am Epithel keine Zeichen der Abschuppung zu sehen waren, habe ich das Präparat trotz der infektiösen Todesursache als geeignet zur Untersuchung angesehen. Das Epithel hat eine sehr gleichmäßige Dicke von ca. 0,2 mm. Es ist wenig gefaltet, jedoch gewellt, was vielleicht zum Teil darauf zurückzuführen ist, daß es vor der Härtung aufgespannt wurde. Es enthält — wahrscheinlich aus demselben Grunde — sehr wenig Papillen. Das subepitheliale Bindegewebe besteht aus wellenförmig verlaufenden Fasern, ist sehr reich an kleinen Gefäßen. Auf die sehr regelmäßig angeordnete Zylinderschicht folgen 5—6 Reihen kubischer, aber nicht sehr großer Epithelzellen, an die sich mit scharfer Grenze ein keratoides Pflasterepithel von 2—3 sehr flachen, rötlich gefärbten Schichten anreiht.

20. Präparat: Von einer 35jährigen Frau. Das wenig gefaltete Epithel hat eine gleichmäßige Dicke von etwa 0,2—0,3 mm und trennt sich wellenförmig vom subepithelialen Bindegewebe. Es enthält einige spitze, aber kurze Papillen. Das subepitheliale Bindegewebe ist faserig der Oberfläche parallel angeordnet und enthält zahlreiche kleine Gefäße. Im Epithel sind deutlich die drei Schichten erkennbar. Auf das regelmäßig angeordnete hohe Zylinderepithel folgen kleine kubi-

sche Zellen, die weiter unten nur nach der Breite zunehmen, so daß das Rete Malpighi sehr flach erscheint. Die rot gefärbte keratoide Schicht besteht aus 2—3 Reihen sehr abgeflachter Zellen.

21. Präparat: Von einer 36jährigen Frau. Das sehr dünne Epithel hat eine Dicke von höchstens 0,2 mm. Die Faltung ist nur durch eine feine Wellenlinie angedeutet. Das subepitheliale Bindegewebe ist faserförmig parallel zur Oberfläche angeordnet, enthält ziemlich zahlreiche Blutgefäße und einige zerstreute kleine Lymphozytenhaufen. Auf das regelmäßig angeordnete Zylinderepithel folgt das Rete Malpighi, welches aus einigen Reihen kleiner kubischer Epithelien besteht, welche bald sich nach der Breite vergrößern und zu einem flachen Pflasterepithel werden. Die keratoide Schicht besteht aus 2—3 Reihen rötlich gefärbter, sehr flacher Epithelien.

22. Präparat: Von einer 36jährigen Frau. Das etwas gefaltete Epithel ragt in vielen, sehr kurzen Fortsätzen in das subepitheliale Bindegewebe hinein und enthält stellenweise zahlreiche, aber sehr kurze, ziemlich spitze Papillen. Das subepitheliale Bindegewebe ist gefäßreich und faserförmig parallel zur Oberfläche angeordnet. Auf das regelmäßig angeordnete, deutlich einreihige Zylinderepithel folgen einige Reihen kleiner kubischer Zellen, welche bald nach der Breite zunehmen. An wenigen Stellen, wo das Epithel breit in das Bindegewebe eindringt, nehmen die Epithelien auch in der Höhe zu und behalten dadurch den kubischen Charakter der mehr jugendlichen Stachelzellen. Die rötlich gefärbte keratoide

Schicht besteht aus 6—7 Reihen sehr flacher Epithelien.

23. Präparat: Von einer 37jährigen Frau ziemlich hoch oben, nahe der Portio gewonnen. Das stark gefaltete Epithel enthält einige, aber nicht sehr tiefe, dünne Papillen, von welchen eine deutlich verzweigt ist. Es ragt mit einigen kurzen Zapfen in das subepitheliale Bindegewebe hinein. Letzteres, welches stellenweise eine deutlich faserförmige Anordnung hat, ist an anderen Stellen, welche immer nahe am Epithel sind, noch netzartig angeordnet. Es enthält zahlreiche Gefäße, einige Epithelinseln und an einigen Stellen Lymphozytenanhäufungen, die etwas an Lymphfollikel erinnern. Im Epithel sind deutlich die drei Schichten erkennbar. Auf das regelmäßig angeordnete Zylinderepithel folgen 1—2 Reihen noch ziemlich hoher kubischer Zellen, denen sehr bald die nach allen Dimensionen vergrößerten Stachelzellen mit zentralem Kern folgen. Die unteren, kaum abgeflachten und noch sehr deutlich kubischen Reihen des Rete Malpighi werden durch einen rötlich gefärbten Saum abgegrenzt, der aus 4 bis 5 Reihen sehr flacher Epithelzellen mit dunklen Kernen besteht.

24. Präparat: Von einer 39jährigen Frau. Das in kleine Falten gelegte Epithel enthält einige kolbenförmige Papillen und ragt nur mit einigen kleinen Zapfen in das subepitheliale Bindegewebe hinein. Letzteres ist sehr reich an kleinen Gefäßen und zeigt besonders in der Tiefe eine deutlich faserige Anordnung. Im Epithel sind deutlich die drei Schichten zu erkennen. Das Zylinderepithel

ist sehr regelmäßig angeordnet, das Rete Malpighi besteht in der Tiefe aus kleinen kubischen Zellen, welche sich nach der Oberfläche nach allen Dimensionen vergrößern, jedoch verhältnismäßig klein bleiben. Dieses deutlich kubische Epithel wird umsäumt von einer sehr dicken keratoiden Schicht, welche aus 10—15 Reihen sehr flacher, rötlich gefärbter Epithelien besteht.

25. Präparat: Von einer 39jährigen Frau. Das niedrige Epithel zeigt im allgemeinen einen sehr gestreckten Verlauf und hat nur an einer Stelle eine deutliche Faltung. Es enthält aber ziemlich viele breite, wenig tiefe Papillen und sendet einige sehr kurze Zapfen in das subepitheliale Bindegewebe hinein. Letzteres zeigt im allgemeinen eine faserige Anordnung, enthält reichlich kleine Gefäße und einige kleine Lymphozytenanhäufungen. Das Epithel besteht deutlich aus drei Schichten. Dem regelmäßig angeordneten Zylinderepithel folgt das Rete Malpighi, welches nur in den tieferen Lagen aus deutlich kubischen, jedoch sehr kleinen Epithelzellen besteht. Die eigentlichen Stachelzellen sind schon sehr abgeflacht und gehen ganz allmählich in die rötlich gefärbte keratoide Schicht über, welche aus fünf bis sechs Reihen sehr flacher Zellen besteht.

26. Präparat: Von einer 40jährigen Frau. Im sehr schmalen Epithel ist die Faltung nur durch eine Wellenlinie angedeutet. Es enthält nur sehr wenige, kurze Papillen und ragt nur mit einigen sehr kurzen, breiten Fortsätzen in das subepitheliale Bindegewebe hinein. Dieses ist faserförmig angeordnet, nur in dem obersten Teil, unmittelbar

am Epithel, läßt sich teilweise die Anordnung als flaches Netz noch erkennen. Es ist reich an kleinen Gefäßen und enthält an einigen Stellen sehr kleine, wenig dichte Lymphozytenhäufchen. Dem Zylinderepithel reiht sich das Rete Malpighi an, welches in den untersten Lagen aus kleinen kubischen Zellen besteht. Eine mittlere Lage von höchstens zwei Reihen besteht aus großen Epithelien, welche deutlich an ein Netz erinnern. Darauf folgen 2—3 Reihen etwas abgeflachter Stachelzellen und die aus 4—5 Reihen sehr flacher Zellen bestehende rötlich gefärbte keratoide Schicht.

27. Präparat: Von einer 40jährigen Frau. Das Epithel ist auffallend breit und gefaltet. Es enthält viele breite und spitze Papillen und dringt mit einigen breiten, langen Fortsätzen in das subepitheliale Bindegewebe hinein, welches auch einige breite Epithelinseln enthält. Letzteres zeigt bis zur Epithelgrenze eine deutlich faserige Anordnung und enthält zahlreiche Gefäße. Die Zylinderschicht des Epithels besteht aus außerordentlich hohen, sehr regelmäßig angeordneten Epithelien. Die unteren Lagen des Rete Malpighi bestehen aus sehr hohen Zellen von fast zylindrischem Charakter. Diese werden nach 2—3 Reihen zu deutlich kubischen Zellen, vergrößern sich nach allen Dimensionen und geben ein richtig netzartiges Bild. Dieses Netz flacht sich ganz allmählich in 10—15 Reihen ab und wird durch die aus 3—4 Reihen flacher Epithelien bestehende keratoide Schicht begrenzt.

Die Elastinfärbung desselben Präparats zeigt unmittelbar unter dem Epithel ein breitmaschiges

Netz aus ziemlich dünnen elastischen Fasern, welches auch stellenweise in die Tiefe dringt. In den tieferen Lagen finden sich auch dickere, sehr gewundene, nur teilweise stark unter sich verflochtene elastische Fasern.

28. Präparat: Von einer 42jährigen Frau. Das ziemlich schmale Epithel ist stark in Falten gelegt, aber enthält nur wenig Papillen. Außer den Faltungen dringt es mit nur wenigen, sehr breiten und kurzen Fortsätzen in das subepitheliale Bindegewebe hinein. Das subepitheliale Bindegewebe ist sehr reich an kleinen Gefäßen und deutlich faserförmig angeordnet. Dem regelmäßig angeordneten hohen Zylinderepithel reihen sich einige Reihen kleiner kubischer Zellen an. Zu einer richtigen Bildung des Rete Malpighi kommt es nicht, da das kubische Epithel auf Kosten der sehr breiten, aus 15—20 Reihen flacher Epithelien bestehenden keratoiden Schicht vermindert ist.

29. Präparat: Von einer 42jährigen Frau. Das schmale Epithel zeigt einen wenig gefalteten Verlauf, ragt aber mit vielen dünnen und breiten, jedoch nur kurzen Fortsätzen in das subepitheliale Bindegewebe hinein und enthält mehrere, sehr verschieden gefärbte Papillen. Das subepitheliale Bindegewebe verläuft deutlich in parallel zur Oberfläche gerichteten Fasern. Im Epithel sind die drei Schichten deutlich erkennbar. Das Zylinderepithel besteht aus sehr hohen Zellen. Die tieferen kleinen kubischen Zellen vergrößern sich bald nach allen Dimensionen und bilden besonders an einigen Stellen, wo die Epithelschicht etwas dicker ist,

ein deutliches Rete Malpighi, dessen untere Zellen von ganz kubischem Charakter von den Pflasterzellen der aus 8—10 Reihen flacher Epithelien bestehenden keratoiden Schicht abgegrenzt werden.

30. Präparat: Von einer 43jährigen Frau. Das sehr dünne Epithel ist in einige Falten gelegt und ragt mit vielen dünnen, aber sehr kurzen Fortsätzen in das subepitheliale Bindegewebe hinein. Letzteres ist in parallel zur Oberfläche gerichteten Fasern angeordnet, erinnert aber unmittelbar unter dem Epithel noch etwas an eine netzförmige Anordnung. Das Zylinderepithel besteht aus hohen, regelmäßig pallisadenförmig angeordneten Zellen. Die untersten kleinen kubischen Zellen des Rete Malpighi nehmen nach der Oberfläche hauptsächlich an Breite zu und bilden schon ein ziemlich flaches Netz, welches von den ganz flachen Pflasterepithelien der rötlichen keratoiden Schicht ziemlich scharf abgegrenzt wird.

Die Elastinfärbung desselben Präparats zeigt unmittelbar unter dem Epithel einige Reihen sehr gewundener, ziemlich dicker elastischer Fasern, welche jedoch untereinander nicht mehr verflochten erscheinen. In der Tiefe erscheint das elastische Gewebe im Vergleich zu früheren Präparaten eher vermindert und besteht aus sehr verschieden dicken, gewundenen, unter sich nicht sehr stark verflochtenen Fasern, welche nur an vereinzelten Stellen in vermehrter Menge auftreten.

31. Präparat: Von einer 44jährigen Frau. Das ca. 0,2 mm breite Epithel ist sehr wenig gefaltet. Es ragt mit einigen kurzen Fortsätzen von

verschiedenster Form in das subepitheliale Bindegewebe und enthält einige nicht sehr tiefe Papillen. Das subepitheliale Bindegewebe ist im allgemeinen faserförmig parallel zur Oberfläche angeordnet. Einige Stellen nahe am Epithel lassen noch eine netzförmige Anordnung erkennen. Es enthält reichliche kleine Gefäße und einige Lymphozytenhaufen. Das Zylinderepithel ist pallisadenförmig sehr regelmäßig angeordnet. Die kubische Schicht besteht aus kleinen kubischen Zellen, welche sich nach der Oberfläche zu wenig vergrößern und nur an ganz vereinzelten Stellen zur Bildung charakteristischer Stachelzellen kommen. Die sehr hohe rötlich gefärbte keratoide Schicht besteht aus 10—15 Reihen sehr flacher Pflasterepithelien.

32. Präparat: Von einer 46jährigen Frau, aus der Mitte der Vagina entnommen. Das wenig gefaltete, schmale Epithel hat eine Breite von höchstens 0,2 mm. Es ist wenig gefaltet, sendet in das subepitheliale Bindegewebe sehr zahlreiche, kurze und ziemlich breite Fortsätze hinein und enthält viele kurze und breite Papillen. Das subepitheliale Bindegewebe enthält zahlreiche kleine Gefäße, welche stellenweise erweitert aussehen. Es ist in den tieferen Lagen deutlich faserförmig angeordnet, unmittelbar unter dem Epithel jedoch noch deutlich netzförmig. Das Zylinderepithel besteht aus hohen, pallisadenförmig angeordneten Zellen mit dunklen Kernen. Die unteren Zellen des kubischen Epithels sind klein und von den runden Kernen fast ganz ausgefüllt, sie verbreitern sich nach der Oberfläche in allen Dimensionen

und bilden ein schönes Rete Malpighi von netzartigem Aussehen. Daran schließen sich einige Reihen sehr flacher, aber bläulich gefärbter Epithelien, welche von der rötlichen keratoiden Schicht begrenzt werden, die aus 1—2 Reihen sehr flacher Epithelien besteht.

Ein sehr nahe an der Portio entnommenes Stück derselben Vagina zeigt im wesentlichen dasselbe Verhalten. Das Epithel ist nur schmäler und das subepitheliale Bindegewebe auch in den oberflächlichen Lagen, also unmittelbar unter dem Epithel, deutlich faserförmig angeordnet.

33. Präparat: Von einer 49jährigen Frau. Der ziemlich lange Schnitt ist der Länge nach entnommen und reicht von ungefähr dem unteren Teil bis zur Mitte der Vagina. Das Epithel, welches im unteren Teil eine Breite von mehr wie 1,5 mm hat, erreicht im mittleren Teil höchstens 0,2 mm. Es ist wenig gefaltet, enthält aber ziemlich reichliche Papillen und entsendet in das subepitheliale Bindegewebe zahlreiche, in der Hauptsache breite Fortsätze, welche nach der Vagina zu länger sind wie nach oben. Das subepitheliale Bindegewebe ist in der Regel faserförmig parallel zur Oberfläche angeordnet und zeigt nur in den unteren Teilen unmittelbar am Epithel eine Spur von netzförmiger Beschaffenheit. Das Zylinderepithel besteht aus hohen, pallisadenförmig angeordneten Zellen, welche der ganzen Länge nach denselben Charakter haben. Das kubische Epithel, welches in den tiefen Schichten überall aus kleinen kubischen Zellen besteht, hat in den oberflächlichsten Schichten nur im vaginalen Teil das

netzartige Aussehen eines Rete Malpighi; im oberen Teil besteht es auch in den oberflächlichsten Lagen aus kleinen kubischen Zellen. Im Pflasterepithel sieht man auch hier wieder zwei verschieden gefärbte Lagen, ein aus 4—5 Reihen flacher Zellen bestehendes, blau gefärbtes Pflasterepithel und eine aus ebensoviel Reihen bestehende, rötlich gefärbte keratoide Schicht.

34. Präparat: Von einer 50jährigen Frau. Das wenig gefaltete Epithel hat eine Höhe von ca. 0,2 mm. Es enthält sehr wenig Papillen und entsendet keine oder nur sehr kurze Fortsätze in das subepitheliale Bindegewebe. Letzteres zeigt eine deutlich faserförmige, parallel zur Oberfläche verlaufende Anordnung. Das Zylinderepithel besteht aus sehr hohen, sehr regelmäßig angeordneten Zellen. Das kubische Epithel, welches in den tieferen Lagen aus kleinen, vom Kern fast ausgefüllten Zellen besteht, läßt nach der Oberfläche eine deutliche Vergrößerung der einzelnen Zellen erkennen, ohne jedoch zur Bildung eines schönen Rete Malpighi zu gelangen. Es wird von einer ca. 10 Reihen hohen, rötlich gefärbten keratoiden Schicht umsäumt.

35. Präparat: Von einer 54jährigen Frau. Das sehr niedrige Epithel erreicht eine Höhe von höchstens 0,2 mm. Es ist wenig gefaltet, entsendet in das subepitheliale Bindegewebe sehr zahlreiche, äußerst kurze Fortsätze und enthält viele kurze, meist breite Papillen. Das subepitheliale Bindegewebe ist deutlich faserförmig parallel zur Oberfläche angeordnet. Nur einzelne Abschnitte unmittelbar unter dem Epithel haben eine etwas

lockere netzförmige Beschaffenheit. Das Zylinderepithel besteht aus sehr regelmäßig angeordneten, hohen Zellen. Die kubischen Epithelien sind in den unteren Lagen klein, sie nehmen nach der Oberfläche hauptsächlich nach der Breite an Größe zu, so daß das Rete Malpighi das Bild eines abgeflachten Netzes ergibt. Die rötlich gefärbte keratoide Schicht besteht aus 6—7 Reihen sehr flacher Zellen.

36. Präparat: Von einer 57jährigen Frau. Das Epithel hat eine Breite von etwas über 0,2 mm. Es ist wenig gefaltet, entsendet in das subepitheliale Bindegewebe sehr zahlreiche kurze Fortsätze und enthält reichliche kurze, meist breite Papillen. Das subepitheliale Bindegewebe hat eine faserförmige, parallel zur Oberfläche verlaufende Anordnung. Das Zylinderepithel besteht aus sehr hohen, pallisadenförmig angeordneten Zellen. Das kubische Epithel besteht in den untersten Lagen aus kleinen kubischen Zellen, welche nach der Oberfläche etwas größer werden, aber nur stellenweise zur Bildung eines netzartigen, jedoch ziemlich abgeflachten Rete Malpighi gelangen. Im Pflasterepithel kann man zwei Schichten erkennen, eine aus 8—10 Reihen flacher Epithelien bestehende, bläulich gefärbte Schicht, in welche das Rete Malpighi durch allmähliche Abflachung übergeht, und eine rötlich gefärbte keratoide Schicht, welche aus 3—5 Reihen Epithelien besteht.

37. Präparat: Von einer 58jährigen Frau. Das sehr niedrige Epithel hat eine Höhe von etwa $^1/_7$ mm. Es ist ziemlich stark gefaltet, entsendet in das subepitheliale Bindegewebe zahlreiche

breite, zum Teil verzweigte, kurze Fortsätze und enthält dementsprechend einige breite, kurze Papillen. Das subepitheliale Bindegewebe ist bis unmittelbar unter dem Epithel faserförmig angeordnet. Das Zylinderepithel besteht aus sehr hohen, pallisadenförmig angeordneten Zellen. Das kubische Epithel ist stark vermindert und besteht aus nur 5—6 Reihen kleiner kubischer Zellen. Das rötlich gefärbte, flache Pflasterepithel stellt eine große keratoide Schicht dar von 20—25 Reihen flacher Epithelien.

38. Präparat: Von einer 59jährigen Frau. Das sehr schmale, wenig gefaltete Epithel hat eine Höhe von höchstens $^1/_8$ mm. Es enthält ziemlich zahlreiche kleine Papillen und entsendet in das subepitheliale Bindegewebe zahlreiche kleine breite und auch spitze Fortsätze. An einer Stelle ragt in das subepitheliale Bindegewebe ein langer, spitzer Epithelienfortsatz, dessen Länge die Breite des Epithels um mehr wie das doppelte übertrifft. Das subepitheliale Bindegewebe ist in der Tiefe deutlich faserförmig, bekommt aber nach der Oberfläche eine auffallend lockere, netzartige Beschaffenheit. Das Zylinderepithel besteht aus sehr hohen, regelmäßig angeordneten Zellen, welche vom dunkel gefärbten Kern ganz ausgefüllt sind. Das kubische Epithel besteht in den tieferen Lagen aus kleinen klubischen Zellen, welche nach 2—3 Reihen schon bedeutend an Größe zunehmen, besonders nach der Breite zu, und ein als flaches Netz imponierendes Rete Malpighi bilden. Das rötlich gefärbte Pflasterepithel stellt eine aus ca. 10 Zellreihen bestehende keratoide Schicht dar.

39. Präparat. Von einer 66jährigen Frau. Ist nach der van Gieson'schen Methode gefärbt. Das äußerst niedrige Epithel trägt gar keine Faltung und hat eine Breite von höchsten 0,1 mm. Das subepitheliale Bindegewebe ist auffallend schmal und hat eine straff faserförmige Anordnung. Im Epithel lassen sich nur zwei Schichten erkennen: eine kleine, aus zwei bis drei Zellreihen bestehende kubische Schicht, in welcher das Zylinderepithel der Scheide nur durch die sehr regelmäßige Anordnung der untersten Zellreihen angedeutet ist. Diesen kleinen kubischen Zellen folgt sofort ein gelb gefärbtes, vielreihiges Pflasterepithel, in welchem die oberflächlichsten 5 bis 6 Reihen durch eine rötlichere Färbung sich abheben.

40. Präparat: Von einer 76jährigen Frau. Das sehr flache Epithel ist wenig gefaltet, enthält einige kurze und breite Papillen und entsendet in das subepitheliale Bindegewebe einige kurze, breite Epithelfortsätze. Das subepitheliale Bindegewebe ist auffallend schmal und straff faserförmig angeordnet. Das Zylinderepithel besteht aus hohen, pallisadenförmig angeordneten Zellen, welche vom dunklen Kern vollständig ausgefüllt werden. Das kubische Epithel besteht aus kleinen kubischen Zellen, welche sich schon nach 2 bis 3 Reihen abflachen. Eine Andeutung eines Rete Malpighi ist nur an ganz vereinzelten Stellen nahe der Oberfläche als sehr flaches Netz zu sehen. Die keratoide Schicht besteht aus nur 2—3 Reihen ganz abgeplatteter Epithelienzellen.

Bei der Elastinfärbung desselben Präparates

ist ein unmittelbar subepitheliales Netzwerk nur mehr an ganz vereinzelten Stellen zu sehen. Das subepitheliale Bindegewebe enthält ziemlich zahlreiche, längs verlaufende, untereinander kaum verflochtene, nicht besonders dicke elastische Fasern. Die elastischen Fasern im Endothel der Gefäße sind auffallend gestreckt.

Zusammenfassung.

Die Präparate Nr. 9, 12 und 11, von zwei graviden Frauen und einer Frau im Puerperium, zeigen deutlich die schon mehrfach beschriebene seröse Durchtränkung und Hyperämie und die mit diesen Prozessen zusammenhängende deutliche Vermehrung an Papillen. Die von Schenk beschriebene Zerreissung der elastischen Fasern in der Gravidität ist in Präparat Nr. 9 (gravide im 7. Monat) und ebenfalls in Präparat Nr. 11 (Frau im Puerperium) zu sehen.

Die physiologische Abschuppung, durch welche bei Tieren sich das Plattenepithel der Vagina in der geschlechtlich ruhigen Zeit und besonders während der Trächtigkeit mehr oder weniger vollkommen in Zylinderepithel umwandelt, läßt sich mikroskopisch beim Menschen nicht nachweisen. Die Tatsache aber, daß sich bei Graviden in den Buchten und Falten der Vagina abgeschuppte Epithelien in vermehrter Menge finden, ist ein Beweis dafür, daß dieser Prozeß auch beim menschlichen Weibe stattfindet, wenn auch in viel geringerem Maße.

Mit zunehmendem Alter erleidet die Vaginal-

schleimhaut eine allmähliche Abflachung, ganz besonders des Epithels und des subepithelialen Bindegewebes.

Der sehr hohe Epithelüberzug wird allmählich dünner, und zwar durch eine fortschreitende Abflachung der einzelnen Elemente von der Oberfläche nach der Tiefe. Die keratoide Schicht, welche bei Föten und auch noch bei Neugeborenen nur an ganz vereinzelten Stellen der Oberfläche durch eine Reihe platter Zellen angedeutet ist, wächst auf Kosten der sich abflachenden oberflächlichen Lagen der Stachelzellen, so daß sie im geschlechtsreifen Alter durchwegs mehrschichtig ist und im hohen Alter aus 15 und mehr Reihen ganz abgeplatteter Epithelien besteht. Außerdem verkleinern sich die unteren Epithelien der Stachelzellenschicht in allen Dimensionen, so daß das Rete Malpighi, welches bei jungen Vaginen schon in den tiefsten Lagen ein richtig netzartiges Aussehen hat, mit zunehmendem Alter erst nach zwei oder mehr Reihen diesen Charakter bekommt.

Der Kombination dieser beiden Prozesse ist es zuzuschreiben, daß bei alten Vaginen das netzartige Aussehen im mikroskopischen Bilde, welchem die kubische Schicht den Namen Rete Malpighi verdankt, sich nunmehr als ein auf mehrere Reihen kleinkubischer Zellen folgendes, 2—3 Maschen hohes, in die Länge gezogenes Netz präsentiert. Wenn die keratoide Abflachung bis zu den kleinkubischen Zellen vorgeschritten ist, wie im Präparat Nr. 39, kann es vorkommen, daß die kubische Schicht an keiner Stelle mehr ihr netzartiges Aussehen hat.

Das subepitheliale Bindegewebe macht eine in gewissem Sinne ähnliche Umwandlung durch. Das netzartige, lockere, saftreiche Bindgewebe der fötalen und jugendlichen Vaginen wird im Alter durch Abflachen zu einem straffen, faserförmigen, saftarmen. Diese Umwandlung beginnt in der Tiefe und schreitet allmählich nach der Oberfläche. Bei der geschlechtsreifen Frau ist meist das unmittelbar subepitheliale Bindegewebe noch netzartig, während die unteren Lagen schon straff faserförmig sind.

Aus dem Gesagten ist es ohne weiteres erklärlich, daß die Bindegewebspapillen im Epithel, wie auch die epithelialen Fortsätze im Bindegewebe kürzer und breiter werden.

Was das elastische Gewebe betrifft, so nehmen die unmittelbar subepithelialen Fasern mit dem Alter an Dicke und vielleicht auch an Menge zu, um im ganz hohen Alter durch Zerreissen und Zerbröckeln zu schwinden. Die elastischen Fasern in der Tiefe, welche nach Björkenheim bei Föten und Neugeborenen noch nicht vorhanden sind, habe ich in Präparat Nr. 6 (3 Wochen altes Kind) nur sehr spärlich gefunden. Bis zu einem gewissen Alter, wahrscheinlich bis zur Geschlechtsreife, vermehren sie sich. Mit zunehmendem Alter verlaufen sie immer weniger untereinander verflochten; ob sie nach einer bestimmten Zeit wieder abnehmen, ist bei der schwierigen Vergleichbarkeit, wie ich schon andeutete, nicht zu entscheiden. Ich möchte mich am liebsten der Ansicht Björkenheims anschließen, daß sie nach der Menopause ein Maximum erreichen.

Das Tempo der Altersumwandlung der Vaginalschleimhaut ist bei den einzelnen Individuen ein sehr verschiedenes. In Präparat Nr. 39 (66-jährige Frau) ist die Altersveränderung bedeutend vorgeschrittener wie in Präparat Nr. 40 (76 jährige Frau). Das Präparat Nr. 27 (40 jährige Frau) hat einen auffallend jugendlichen Charakter, während das Präparat Nr. 13 (30 jährige Frau) die Altersveränderungen schon in viel höherem Maße zeigt.

Beim Verfolgen der ziemlich zahlreichen Präparate ist aber doch die Altersumwandlung in dem von mir angegebenen Sinne unverkennbar.

* * *

Zum Schlusse ist es mir eine angenehme Pflicht, meinem verehrten Lehrer, Herrn Prof. Dr. G. Klein, für die Anregung zu dieser Arbeit und für das stete Interesse an derselben, sowie für das gütige Ueberlassen des reichen Materials meinen wärmsten Dank auszusprechen. Aufrichtigen Dank schulde ich auch Herrn Professor Dr. Borst für die freundliche Ueberlassung des Sektionsmaterials.

Die Mikrophotogramme wurden mit der Vertikalkamera und dem photographischen Mikroskop von Zeiß nebst Zettnerfilter auf Perutzplatten in liebenswürdiger Weise von Herrn Kollegen Bux angefertigt, dem ich hiemit meinen herzlichsten Dank ausspreche.

Literatur.

1. Ackeren, F. van: Beiträge zur Entwicklungsgeschichte der weiblichen Sexualorgane des Menschen. Inaug.-Diss. Zeitschr. f. wissenschaftl. Zoologie, Bd. 48.
2. Amann: Kurzgefaßtes Lehrbuch der mikroskop.-gynäkolog. Diagnostik. Wiesbaden 1897.
3. Björkenheim, E. A., Helsingfors: Contribution à l'étude de la muqueuse utéro-vaginale chez la femme à différents âges. Revue de gynécologie et de chirurgie abdominale, tome 12, numéro 4, Paris 1908.
4. Boehm-Davidoff: Histologie und mikroskop. Technik, 4. Aufl., 1903.
5. Born: Die Entwicklung der Ableitungswege des Urogenitalapparates und des Dammes bei den Säugetieren. Ergebnisse der Anatomie und Entwickelungsgeschichte, 1893, 3. Heft, S. 490—516.
6. Bröseke: Lehrbuch d. normalen Anatomie, 1912.
7. Bumm: Grundriß zum Studium der Geburtshilfe.
8. Dohrn: Die Gartner'schen Kanäle beim Weibe. Arch. f. Gynäk., Bd. 21, 1883.
9. — Zur Kenntnis der Müller'schen Gänge etc. Schrift d. Gesellsch. z. Befördg. der Naturwissenschaften, Marburg, Bd. 9, S. 251.
10. — Ueber die Entwicklung des Hymens. Ebenda, Band 00.
11. v. Ebner: Scheide und äußere Geschlechtsteile. Aus Köllikers Handb. d. Gewebelehre des Menschen, Bd. 3, S. 577. Leipzig 1903.
12. Freund: Vaginalcyste vom Müller'schen Gang. Naturforscherverein Kassel, 1878.
13. Fritsch: Krankheiten der Frauen.
14. Gartner, H.: Anatomisk Beskrivelse over et ved nogle Dyrarteg Uterus undersögt glandulöst Or-

gan. Det kongelige Danske Videnskabernes Selskab naturvidenskabog mathematiske Afhandlingen. I. Deel, Kjöbenhaven, 1824.
15. Gebhardt: Pathologische Anatomie der weibl. Sexualorgane, 1899, S. 493.
16. Gegenbaur: Lehrbuch der Anatomie des Menschen. Leipzig 1903.
17. Hennig, K.: Ueber Drüsen in der Vagina. Arch. f. Gynäkol., Bd. 12.
18. Hoehne: Ueber das primäre Adenocarcinom der Vagina. Zeitschr. f. Gynäk., Bd. 67, 1910.
19. Hofbauer: Histologische Besonderheiten von Vagina uend Blase während der Gravidität. Monatsschr. f. Geb. u. Gyn., 1908, Bd. 28, Heft 2, Seite 131.
20. Hoermann: Ueber das Bindegewebe des weibl. Genitalorgans. Arch. f. Gyn., Bd. 86, Heft 2, S. 404, 1908.
21. Joessel: Die Scheide. Aus Waldeyer u. Joessel, Lehrb. d. Anatomie, 1899.
22. Kaufmann: Lehrb. der pathol. Anatomie.
23. Klein, E.: Die äußeren männlichen und weibl. Genitalien. Aus Strickers Handb. d. Gewebelehre d. Menschen. Leipzig 1871.
24. Klein, G.: Ueber Beziehungen der Müller'schen zu den Wolff'schen Gängen beim Weibe. Verhandl. der Dtsch. Gesellsch. f. Gynäk. Leipzig 1897. S. 163.
25. Kölliker, A. v.: Entwicklungsgeschichte d. Menschen und der höheren Tiere.
26. Königstein: Die Veränderung der Genitalschleimhaut während Gravidität und Brunst bei Nagern. Pflügers Arch., Bd. 119.
27. Küstner: Lehrbuch der Gynäkologie. Jena 1908.
28. Lataste: Transformations périodiques de l'épithel du vagin chez les rongeurs. Compte rendu de la Société de biologie, séance du 15 octobre 1892 et 22 juillet 1893.
29. Loewenstein: Vorläufige Mitteilung, Zentralbl. f. medizin. Wissenschaften, 1871.

30. Maximow: Ueber die Zellformen des lockeren Bindegewebes. Arch. f. mikroskop. Anatomie u. Entwicklungsgesch, 1906, Bd. 67.
31. Meyer, Robert: Diskussion über Hofbauer: „Histologische Besonderheiten der Vagina und Blase". Zentralbl. f. Gynäk., Nr. 17, S. 592.
32. — Ueber Drüsen der Vagina und Vulva bei Föten und bei Neugeborenen. Zeitschr. f. Geb. u. Gyn., Bd. 46, Heft 1. Stuttgart 1901.
33. — Ueber epitheliale Gebilde im Myometrium des fötalen und kindlichen Uterus. Berlin 1899.
34. Mihalkowics: Untersuchung über die Entwickelung des Harn- und Geschlechtsapparates bei Amnioten. Internationale Monatsschr. für Anatomie u. Histologie, Bd. 2.
35. Moraller u. Hoehl: Atlas der normalen Histologie der weibl. Geschlechtsorgane. Leipzig 1909.
36. Moreau: Des transformations épithéliales physiologiques et pathologiques. Journal de l'anatomie et physiologie, 1889. (S. auch: Thèses de Paris, 1889.)
37. Müller, Johannes: Bildungsgeschichte der Genitalien aus anatom. Untersuchungen an Embryonen der Menschen und der Tiere. Düsseldorf 1830.
38. Nagel: Ueber die Entwickelung der inneren und äußeren Genitalien beim menschlichen Weibe. Arch. f. Gynäkol., Bd. 45. Berlin 1894.
39. — Ueber die Entwickelung des Uterus und der Vagina beim Menschen. Arch. f. mikrosk. Anatomie, Bd. 37. Bonn 1891.
40. — Ueber die Entwickelung des Urogenitalsystems beim Menschen. Ebenda, Bd. 34. Bonn 1889.
41. Obermüller: Untersuchungen über das elastische Gewebe der Scheide. Inaug.-Diss. Freiburg i. Br. 1899. (Siehe auch Zieglers Beiträge, 1900, Bd. 27, Heft 3.)
42. Pfannenstiel: In v. Winckels Handb. d. Geburtshilfe, Bd. 1, S. 212 u. 240.
43. Pretti, Pietro: Beihilfe zum Studium der histolog. Veränderungen der Scheide. Zeitschr. f. Geburtsh. u. Gynäkologie, Bd. 38.

44. Preuschen, von: Vagina. Aus Realenzyk. der gesamten Heilkunde. Eulenburg 1889. 2. Aufl., Bd. 20, S. 539—565.
45. — Virchows Archiv, Bd. 70, Separatabdruck S. 14.
46. Rauber-Kopsch: Lehrb. d. Anatomie, 9. Aufl. Leipzig 1912.
47. Retterer: Sur la morphologie et l'évolution de l'épithel du vagin chez les mammifères. Compte rendu de la Société de biologie, 1891, 2 Mai et 9 Mai, 1892, p. 101 et 156.
48. Ruge, C.: Zeitschr. f. Geb. u. Gyn., Bd. 8, H. 2, S. 414 u. 415.
49. Salvioli: Della struttura dell' epithelio vaginale della conglia. Atti della r. academia di Torino, 1890/91, S. 550.
50. Schenk: Ueber elastische Fasern in der Scheide. Verh. d. Dtsch. gynäk. Gesellsch. Gießen 1901. (S. auch in Monatsschr. f. Geburtsh., Bd. 14.)
51. Schenk u. Austerlitz: Weitere Untersuchungen über das elastische Gewebe des weiblichen Genitale. Zeitschr. f. Heilkunde, 1903.
52. Sinéty: Manuelle pratique de gynécologie, Paris 1879, p. 155.
53. Sobotta: Atlas u. Lehrb. der Histologie und mikroskop. Anatomie des Menschen. München 1911.
54. Stöhr: Lehrbuch der Histologie, 1905.
55. Toldt: Lehrbuch der Gewebelehre usw.
56. Tourneux et Legay: Mémoires sur le développement de l'utérus et du vagin. Journal de l'anatomie et physiologie, 1884.
57. Veith: Ueber die Drüsen der Vaginalschleimhaut. Virch. Arch. f. path. Anatomie und Physiologie, Bd. 117, Heft 1, 1889, S. 171.
58. Wiedener: Ueber Scheidendrüsen und Scheidenzysten. Inaug.-Diss. Basel 1903.
59. Winter: Lehrbuch der gynäkol. Diagnostik, 1896.

Vita.

Am 19. Januar 1879 bin ich in Paris geboren, woselbst ich auch erzogen wurde. Ich absolvierte die Mittelschule und bestand an der Sorbonne das baccalauréat im Jahre 1898.

Da mein Vater Schweizer Staatsbürger war, optierte ich und erfüllte in der Schweiz meine Militärpflicht, wo ich zum Rang eines Leutnants der Feldartillerie aufstieg.

Darnach beschäftigte ich mich einige Jahre mit dem Studium der Malerei in Paris und kam im Herbst 1902 an die Technische Hochschule in Karlsruhe in Baden, wo ich Maschinenbau studieren sollte. Dieses Studium befriedigte mich nicht.

Nach meiner Verheiratung übersiedelte ich im September 1905 nach München und einem lange gehegten Wunsche nachgebend immatrikulierte ich mich an der medizinischen Fakultät. Oktober 1908 bestand ich das Vorexamen. Um die Approbation für das Deutsche Reich erlangen zu können, unterzog ich mich im Juli 1910 am Realgymnasium in Augsburg der deutschen Maturitätsprüfung, und am 17. Mai 1912 bestand ich das medizinische Staatsexamen.

Mein praktisches Jahr begann ich am 1. Juni 1912 am Pathologischen Institut der Universität München. Von da aus kam ich am 1. September nach der Gynäkologischen Poliklinik und am 1. Februar 1913 an die Medizinische Poliklinik, wo ich das praktische Jahr beenden werde.

München, den 20. April 1913.